

Pines de reconstrucción. ¿Una técnica en el olvido? *Reconstruction pins. A forgotten technique?*

José de Jesús Cedillo Valencia,* José Eduardo Cedillo Félix**

RESUMEN

Cuando un diente ha sufrido una considerable destrucción, el operador debe evaluar cuidadosamente el estado del tejido dentario remanente así como la forma que se ha podido lograr con el tallado cavitario, a fin de determinar si es necesario otra forma de retención o anclaje en la restauración (amalgama, resinas o cementos de ionómero de vidrio) cuando la adhesión no sea suficiente. Con la llegada en la odontología actual de materiales que tienen una excelente adhesión tanto al esmalte como a la dentina, se llegó a determinar por algunos autores que los pines de retención eran obsoletos para utilizarlos como retención adicional. La clínica actual y el trabajo diario con pacientes dicen lo contrario, ya que se ha visto que aun con la fuerza de unión que se ha logrado con los adhesivos dentinarios y los ionómeros vitreos, es necesario en casos especiales tener como recurso pines que auxilien en dar retención adicional, aun después de utilizar materiales adhesivos. Estos pines de retención adicional se usarán en casos especiales, sobre todo en pérdidas de cúspides, en especial las estampadoras, reconstrucción de órganos dentarios vitales muy destruidos para preparar coronas, dientes anteriores con fracturas extensas, las cuales repiten el desplazamiento de la reconstrucción de resinas, también en órganos dentarios con grandes compromisos oclusales. En este artículo se expondrá una técnica actual de utilizar pines de retención adicional, así como casos clínicos, donde es requerido este procedimiento.

Palabras clave: Pines, cavidad, reconstrucción, adhesión, retención, anclaje, resina, ionómero de vidrio.

ABSTRACT

When a tooth has suffered serious destruction, the dentist needs to carefully evaluate the condition of the remaining dental tissue, as well as the configuration of the cavity after its final preparation, in order to determine whether any additional means of retention or anchorage is needed for the final restoration (e.g., amalgam, composite resins or glass ionomer cements) when the bonding proves insufficient. Following the introduction in today's dentistry of dental materials with excellent bonding ability to both enamel and dentin, the belief among clinicians has come to be that retention pins are now obsolete, an opinion backed by various authors. However, today's clinical practice and day-to-day work with patients would tend to indicate quite the contrary, as it is clear that despite the bonding strength of dentin adhesives and glass ionomers, in certain special cases retention pins are a necessary resource that provide extra bonding, even after using these materials. The addition of these retention pins is called for in special cases, particularly when there are missing cusps (stamp cusps in particular), when core reconstruction of seriously damaged vital teeth is carried out to prepare crowns, when the anterior teeth have extensive fractures, and also when teeth are seriously occlusally compromised. This paper will describe a technique for placing retention pins, along with a number of clinical cases in which this procedure is required.

Key words: Pins, cavity, reconstruction, bonding, retention, anchorage, composite resin, glass ionomer.

INTRODUCCIÓN

Dentro de la odontología, la operatoria dental es la disciplina que se dedica específicamente a discutir los problemas concernientes a la restauración de las lesiones que puede sufrir un diente. La operatoria dental, —estructura fundamental sobre la cual descansa la odontología—, no es una disciplina fácil o que brinde resultados gratificantes con poco esfuerzo, debido a las

dificultades técnicas que ofrece la reconstrucción correcta de un elemento dentario destruido.^{1,2}

La reconstrucción con amalgama y resina de dientes posteriores, donde la corona clínica se encuentra parcial o totalmente destruida, continúa siendo una gran preocupación de la profesión. Varias técnicas³⁻⁹ han sido sugeridas para aumentar la retención y la resistencia de esas restauraciones. Las más aceptadas y utilizadas son las que utilizan pines retenidos en la dentina, especialmente la que utiliza pines autorroscantes.⁴

Burgess¹⁰ parece haber sido el primer autor que trató el tema de la retención con pin desde un punto de vista científico, publicando sus descubrimientos en 1917. El primer abordaje sistemático sobre el asunto fue publicado en 1958

* Presidente de la Academia Mexicana de Operatoria Dental y Biomateriales.
** Egresado de la Universidad De La Salle Bajío.

Recibido: Septiembre 2014. Aceptado para publicación: Septiembre 2014.

por Markley.⁵ Desde ese momento surgieron otras técnicas^{6,8,9} que tratan de mejorar el uso de los pines y ampliar las posibilidades de uso de los materiales de obturación y restauración.

Después de varios años que Black¹¹ enunciara los principios mecánicos para la confección de cavidades terapéuticas, odontólogos estudiosos del tema comprendieron que era necesario, en muchos casos, hacer una serie de modificaciones en las preparaciones cavitarias, con tal de conservar el tejido dentario e incluir una amplia gama de casos clínicos que muchas veces se presentan con mayor frecuencia que las célebres cavidades. De esta forma, a principios del siglo pasado se enunciaron y comenzaron a ganar en aceptación los principios mecánicos para la confección de cavidades complejas para aquellos dientes a los que es necesario restaurar una o varias de sus cúspides. Estas cavidades no sólo son extensas en superficie sino también en profundidad, por lo que se requieren en muchas ocasiones de medios adicionales de retención.

Como un recurso más al alcance del operador, se pueden colocar en la dentina pequeños alfileres o alambres en perforaciones hechas ex profeso, con el objeto de aumentar las condiciones de retención y anclaje para el material de obturación.

McPherson, Mondelli y Vieira estudiaron la resistencia a la fractura de restauraciones con amalgama, con y sin el agregado de alambre como anclaje en cavidades mesio-ocluso-distales (MOD) y similares; ellos llegaron a la conclusión de que los alambres rectos colocados en la porción disto-proximal de una restauración tipo reducen la resistencia a la fractura; que cuando los alambres de anclaje están doblados hacia la caja oclusal, aumenta la resistencia temprana de la restauración de amalgama; que en cavidades grandes, la colocación de tres alambres de anclaje, doblados hacia la superficie oclusal, incrementan la resistencia a la fractura, cuando la presión se ejerce directamente sobre los alambres y no a distancia y que a mayor volumen de restauración de amalgama, la resistencia a la fractura ante una misma carga es mayor. Los alambres o alfileres actúan principalmente proporcionando una mayor retención o anclaje, pero no refuerzan a las restauraciones de amalgama sino que, por el contrario, en algunos casos las debilitan.¹²⁻¹⁴

Para seleccionar el material restaurador adecuado para cada variante de las preparaciones cavitarias se sigue una escala de prioridades que abarca los factores principales de resistencia y estética, así como factores complementarios como son la anatomía, posición del diente, profundidad y extensión de la lesión, edad del paciente y factores económicos. La restauración ideal es aquella que devuelve al

diente su forma, su función y su estética, lo que significa que el material debe ser resistente y estético; sin embargo, aún no se cuenta con un material de restauración que satisfaga simultáneamente los requisitos de resistencia y estética. Así mismo, las restauraciones en las que predomina la resistencia se emplean en áreas sujetas a cargas oclusales, pero cuando la estética es muy importante para el paciente, por tratarse de áreas de mayor visibilidad, se emplean materiales que satisfagan esta condición.¹⁵⁻¹⁷

INDICACIONES

La aplicación de una o varias espigas puede estar indicada para complementar la retención de una restauración: por ejemplo, si un diente vital ha sido destruido a nivel gingival por caries o traumatismo, deben colocarse éstas para crear cierto tipo de cimiento y retener la restauración, ya sea resina o amalgama, de acuerdo con la elección del operador.¹⁸

Actualmente el uso de adhesivos dentinarios en el esmalte y la dentina nos brindan una excelente retención por medio de la hibridación en los tejidos duros del diente. Pero aun teniendo tanta fuerza de unión, existen casos en los que las restauraciones se desprenden, y lo mismo pasa al reconstruir la dentina para formar núcleos. Por lo tanto, tenemos esta opción restaurativa de antaño para evitar un tratamiento radicular.¹⁹

Las espigas roscadas no deben colocarse en dientes desvitalizados o de pacientes ancianos, ya que la elasticidad de la dentina disminuye al avanzar la edad, y el uso de estos tipos de espigas con frecuencia provoca astillamientos y fracturas.

FACTORES BIOLÓGICOS

Existen varios factores biológicos que deben considerarse para determinar la colocación de postes:

- La vitalidad pulpar (elasticidad de la dentina).
- La localización de la pulpa.
- La morfología dentaria (corona raíz).
- El volumen (espesor) de la dentina disponible.
- Tamaño del diente.
- La fuerza intermaxilar (oclusión).

Además de estos factores, al seleccionar las espigas deben tomarse en cuenta características como:

- Tipo.
- Tamaño.
- Longitud.

- Profundidad de los conductillos (canales).
- Localización de los conductillos.
- Distribución.
- Cantidad utilizada.
- Materiales restaurativos utilizados.

PINES METÁLICOS

Los principales requisitos de un poste metálico prefabricado son:

- No deben ser corrosivos.
- Deben ser resistentes a la fatiga.
- Deben ser biocompatibles.
- Deben tener un módulo de elasticidad similar a la dentina (no más de 4 a 5 veces).⁵

DEFINICIÓN

Una espiga (pin), tal como se utiliza en odontología restaurativa, es una extensión de la restauración dentro de un conductillo preparado o un vástago de metal insertado en una perforación realizada en la dentina, la cual tiene el propósito de retener una restauración dentro o sobre el diente.²⁰

CLASIFICACIÓN

Existen varias clasificaciones de acuerdo con diversos autores. De manera simplificada, podemos clasificar a los pines de la siguiente manera: 1) anclajes cementados; 2) anclajes de fricción, y 3) anclajes roscados.²

Anclajes cementados

En 1958, Markley²¹ describió una técnica de restauración con amalgama en la que se cementaban pines de acero inoxidable serrados en la dentina, cuyos orificios tienen diámetros de 0.0025 a 0.05 mm mayores que el diámetro del pin. En esta técnica, los pines deben ser torcidos y probados antes de cementarlos, y no pueden ser alterados en forma y extensión después de la cementación. El cemento de fosfato de zinc fue comprobado como el más eficaz para retener esos pines.¹⁸

Para la obtención de una retención máxima con pines cementados, la profundidad del orificio en dentina debe ser de 3 a 4 mm.²² Los pines cementados no producen presión interna ni líneas de rajadura en la dentina, por eso son los más indicados para los dientes con poco espesor de dentina, así como para los tratados endodónticamente.

Anclajes de fricción

En 1966 Goldstein, observando la característica elástica de la dentina, dedujo que esa propiedad podría ser utilizada para retener pines. De esta forma, describió una técnica en la que el diámetro del orificio preparado para el pin fuera 0.025 mm menor que el diámetro del pin. Estos pines son colocados con la ayuda de un dispositivo especial, a través de pequeños golpes, ofreciendo una retención de dos a tres veces mayor que los cementados.⁴ Durante la inserción de este tipo de pin, se pueden crear presiones en la dentina, que pueden provocar rajaduras laterales perpendiculares a lo largo del eje del pin.²³ El orificio para su inserción debe tener de 2 a 4 mm de profundidad.²²

Anclajes roscados

Este tipo de anclajes son los más utilizados por las características que anteriormente se mencionaran, por eso se describirán más detallados que los anteriores.

Going,²⁴ describió una técnica en que el pin es retenido en la dentina a través de roscas que se forman a medida que se introduce el pin, siendo su diámetro del orificio preparado para el pin de 0.038 a 0.1 mm menor que el diámetro del pin. La profundidad del orificio para este tipo de pin varía de 1.3 a 2.0 mm dependiendo del diámetro del pin que se utilizará.⁴

Los pines autorroscados permiten una retención de cinco a seis veces mayor que los cementados, y de dos a tres veces mayor que los retenidos por fricción.⁴ Cuando se los coloca, presiones laterales y apicales pueden generarse en la dentina. Algunos estudios^{25,26} han demostrado que la inserción de este tipo de pin produce más líneas de rajaduras en la dentina que los otros dos tipos.

Para todos los diámetros de pines autorroscados existe una fresa especial con diámetro ligeramente menor que el del pin para la ejecución de los orificios donde se insertarán. Los primeros pines eran de acero inoxidable bañados en oro, aunque en la actualidad los más usados son de titanio. Las fresas son de acero y tienen el asta de aluminio que actúa como absorbedor de calor.²⁷

Indicaciones de los anclajes roscados

Es difícil para los estudiantes y para algunos profesores decidir cuándo se deben emplear pines para retener las restauraciones y reconstrucciones con resina. Algunas veces hasta profesionales experimentados en operatoria tienen dudas, especialmente en relación con el número y diámetro de

pines que deben ser empleados. En nuestra opinión, los pines deben ser utilizados cuando no se puede establecer una forma de retención o resistencia satisfactoria, a través de la preparación de cajas, surcos u orificios en la dentina; también cuando la adhesión dentinaria no es suficiente. Más específicamente, se puede decir que los pines están indicados para las siguientes situaciones:

- Como restauración provisoria en pacientes que requieren tratamiento ortodóntico o periodontal.
- Por razones económicas: una restauración de resina retenida con pines puede ser la única alternativa contra la extracción del órgano dental.
- En los pacientes de edad avanzada, esas restauraciones pueden ser el mejor tratamiento en vez de restauraciones coladas o de cerámica sobre metal, que son más costosas y requieren mayor tiempo para ser realizadas.
- Como núcleos de relleno para las restauraciones metálicas.
- Cuando una restauración de resina ha fracasado varias veces por fractura o desprendimiento del fragmento en dientes anteriores.

Contraindicaciones de los anclajes roscados

- Cuando la estética es un factor primordial.
- En dientes muy inclinados donde hay dificultad de acceso y, como consecuencia, se tienen riesgos graves de perforación a nivel pulpar o periodontal durante la realización de los orificios.
- En órganos dentales donde hubo una pérdida de la estructura dental, que no permite la colocación de 2 mm de amalgama sobre los pines.
- En dientes donde los márgenes gingivales son tan profundos que la colocación de una matriz es muy difícil o imposible.

Ventajas de los anclajes roscados

- La preparación cavitaria es considerablemente más conservadora que las preparaciones para coronas.
- La restauración puede realizarse en una sesión.
- Estas restauraciones son considerablemente más baratas que las restauraciones indirectas.

Desventajas de los anclajes roscados

- A veces, aun profesionales muy habilidosos, tienen dificultades en obtener contorno y contactos oclusales adecuados con estas restauraciones.

- Dificultad para adaptar la resina alrededor de los pines, especialmente cuando están muy próximos entre sí o de una pared.
- La ejecución de los orificios y la inserción de los pines puede producir grietas y presiones internas en la dentina.^{26,28-30}
- En determinados casos es necesario reducir la estructura dental sana para que por lo menos 2.0 mm de resina pueda ser colocada sobre los pines.
- Hay riesgos de perforación pulpar y periodontal durante la ejecución de los orificios para los pines.
- La resistencia a la compresión y a la tracción de la amalgama son significativamente disminuidas con el uso de pines, así como la resistencia a la fractura de la restauración.³¹⁻³⁴

Características de la superficie del pin

La retención del pin en la resina está influenciada por el número y la profundidad de las depresiones existentes en la superficie, siendo los autorroscados superiores a los demás.³⁵

Número de los pines

La retención en la dentina y resina se eleva con el aumento del número de pines. Por otro lado, las perforaciones en la dentina y el potencial para fracturas también aumentan, la cantidad de dentina disponible entre los pines disminuye y la resistencia de la resina también.³⁶ Al determinar el número de pines, el clínico debe considerar varios factores como son la cantidad de estructura dental perdida, la cantidad de dentina disponible para recibir los pines, la cantidad de retención necesaria y el tamaño de los pines. Una buena regla es utilizar un pin por cúspide ausente.^{37,38} El ideal es que sea utilizado el número mínimo de pines capaz de dar retención adecuada.^{32,39}

Profundidad y localización del pin

Parece que ya sea en la dentina o en la resina, la extensión ideal de los pines, especialmente los autorroscados, es de 2 mm. La localización ideal con respecto a la unión amelodentinaria es a 1 mm de la misma.

Diámetro de los pines

Tanto la retención en la dentina como en la resina aumenta a medida que el diámetro del pin aumenta.^{27,40} Por otro lado, el peligro de penetración y perforación externa

también aumenta.⁴¹ Para reducir la posibilidad de fracturas del esmalte o penetración pulpar, se recomienda que los pines reguladores (0.78 mm) no sean utilizados.^{25,41} El operador debe optar por una técnica que permita la retención adecuada con el menor riesgo posible para la estructura dental residual.

Pines de titanio

En la actualidad, los pines de titanio son los más usados en la odontología por dos razones: su biocompatibilidad y por su módulo elástico más cercano a la dentina.⁴²

El titanio es un elemento químico. Se trata de un metal de transición de color gris plata que tiene alta resistencia a la corrosión⁴³ y gran resistencia mecánica.⁴⁴ Es un metal abundante en la naturaleza, considerándose ser el cuarto metal estructural más abundante en la superficie terrestre y el noveno en la gama de metales industriales. Su utilización se ha generalizado con el desarrollo de la tecnología aeroespacial y en la industria química. Asimismo, este metal tiene propiedades biocompatibles,⁴⁵ dado que los tejidos del organismo toleran su presencia, por lo que es factible la fabricación de muchas prótesis e implantes de este metal.⁴⁶ El titanio llena todos los requerimientos de un material dental y puede ser usado en la fabricación de coronas, prótesis parciales fijas y prótesis parciales removibles.^{47,48}

En este artículo se presentan dos casos clínicos, los cuales son tres distintas opciones donde se pueden indicar el uso de pines para su reconstrucción. De acuerdo con la experiencia y por los fracasos ya obtenidos, entendemos que la adhesión no es suficiente para soportar las fuerzas de oclusión⁴⁹ y el desalojo de la reconstrucción. También la falta de tejido adamantino donde se encuentra el mejor sustrato de adhesión nos da por resultado el desprendimiento de la reconstrucción.

CASO CLÍNICO NÚM. 1

Se presenta el caso de un paciente masculino de 67 años de edad, quien refirió dolor a los cambios de temperatura en el órgano dental 15. Al explorarlo se observó fractura de la cúspide palatina, sin comunicación con el tejido pulpar, solamente expuesta la dentina profunda (Figuras 1 y 2).

Una vez que se le realizaron las pruebas de vitalidad, se determinó que el órgano dental no requería de tratamiento de conductos, por lo cual se evaluaron las posibilidades de manejo, y de acuerdo con el paciente, se realizó una corona convencional de metal porcelana. Se observa que perdió toda la cúspide palatina con esmalte y dentina.

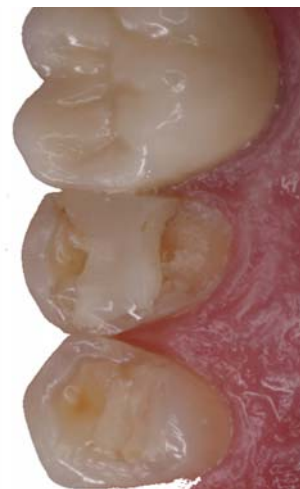

Figura 1.

Fractura de la cúspide palatina del órgano dental 15.

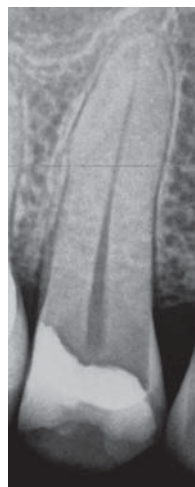

Figura 2.

Radiografía del órgano dental 15, sin comunicación pulpar.

La restauración previa de resina debió ser retirada, pero quedó un remanente de esmalte muy delgado y no se pudo realizar alguna obturación o incrustación de resina, ya que fue insuficiente el tejido adamantino para adherir alguna restauración. Valorando la oclusión, se pudieron advertir facetas de desgaste muy acentuadas, que por la edad del paciente, se observó una dentina muy esclerótica, lo que indicó que se debe colocar un pin para reconstruir la cúspide con alguna resina de macrorrelleno y después preparar el muñón para colocar una corona. De acuerdo con la experiencia previa, si se reconstruye sin algún pin, la resina de reconstrucción tenderá a desplazarse al preparar el órgano dental o bien durante las maniobras del provisional o impresión. La decisión de restaurar con una corona se basa en la extensa destrucción coronaria, la edad del

paciente, las marcadas facetas de desgaste producidas por la oclusión, así como los motivos económicos del paciente.

Se procedió entonces a realizar el aislamiento del campo operatorio de manera convencional y se retiró la obturación de resina con una fresa de carburo número 3 (Figura 3). Con la misma fresa se retiró el tejido desmineralizado en la caja distal del premolar y el forro cavitario que había dejado debajo de la resina. En este mismo momento se valoró el tipo de liner que se deberá colocar principalmente en la proximidad con el tejido pulpar. Se decidió utilizar el Vitrebond de 3M ESPE® (ionómero

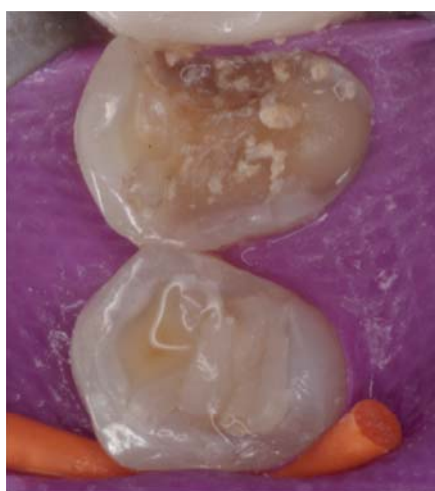

Figura 3.

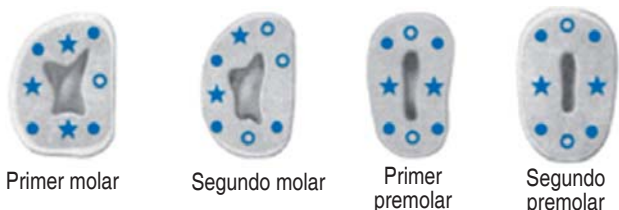Se retira la resina de obturación con una fresa número 3 de carburo.

de vidrio modificado con resina) en clicker. Después de colocar el liner se valoró en dónde se insertará el pin. De acuerdo con las recomendaciones de diversos autores, éste se colocará un pin por cada cúspide ausente.^{40,41} Es importante tener presentes los conceptos del Dr. Peter Riethe⁵⁰ para elegir los sitios primarios, secundarios y dónde no se deben colocar los pines (Figura 4).

El nombre comercial del sistema que se encuentra disponible en el mercado dental es Filpin® de la compañía Filhol, y es el que fue utilizado en esta ocasión (Figura 5). Éste es un pin ranurado, hecho de titanio puro (99.8%), resaltando como principal ventaja que es un pin metálico flexible que se puede doblar con diferentes propósitos. Este doblaje puede realizarse hasta 236°, sin comprometer la integridad del pin.⁵¹ Este pin se encuentra disponibles en un solo tamaño (0.60 mm de ancho) y el sistema cuenta con una fresa de baja velocidad para realizar el orificio de 2 mm de profundidad en la dentina, la cual tiene un tope para perforar lo necesario. Se debe realizar el orificio con un contrángulo de baja velocidad a 1,500 rpm, siendo muy importante no ampliar el orificio con la fresa. Se recomienda insertar el pin en un contrángulo a 1,000 rpm, o bien, realizarlo de forma manual. El sistema cuenta con un vástago donde se inserta el perno y lo podremos colocar de forma manual (Figura 6).

El sistema de pines también incluye un instrumento didente para doblar el pin una vez colocado en el orificio

Maxilar superior bucal



Maxilar inferior bucal

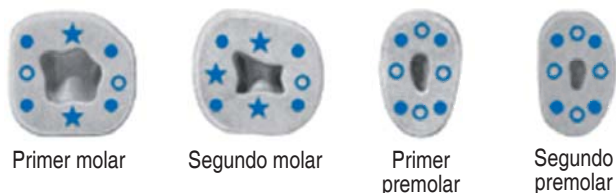

Figura 4. Recomendaciones para elegir los sitios de colocación de pines, según el Dr. Peter Riethe.

- Primario
- Secundario
- ★ No adecuado



Figura 5. Sistema Filpin, de la compañía Filhol, pines flexibles de titanio puro.

(Figura 7). A continuación se toma previamente una impresión en alginato, que se corre de manera convencional con el yeso de elección del operador. Se articula y se lleva a cabo un encerado, al cual se le vuelve a tomar una impresión con alginato, para obtener un modelo del órgano dental completo y poder fabricar una llave de acetato .020, para realizar en su momento la reconstrucción con resina, del fragmento fracturado (Figura 8).

De todo el procedimiento, el paso más importante es la selección del sitio donde se realizará la perforación (se debe tener cuidado de no perforar la cámara pulpar o perforar el periodonto). La fresa debe colocarse en la dentina de manera firme activándose el contrángulo; se debe perforar en una sola intención, para no ampliar la perforación, hasta que la misma fresa no penetre más por el tope que incluye. Posteriormente el pin se coloca en el contrángulo de baja velocidad y se activa; para que el pin vaya penetrando en la dentina y al llegar a la profundidad de 2 mm automáticamente el pin se fractura y se desprende del vástago. Se eligió, como se describió antes, la cúspide palatina. En este momento se observa su ubicación y se valora la necesidad de

realizar el doblez para que esté incluido dentro de la preparación y no lo desgastemos al formar el muñón (Figura 9).

Después de colocar el pin se lleva a cabo la adhesión. Se desproteíniza únicamente el esmalte con hipoclorito de sodio al 5.25%,⁵² se lava con agua y se seca gentilmente, luego se graba con ácido fosfórico al 35% por 15 segundos, posteriormente se lava nuevamente con abundante agua, volviéndose a secar gentilmente y, de acuerdo al tipo de dentina, se elige colocar un adhesivo de autograbado,⁵³ tanto en el esmalte como en la dentina, el cual se fotopolimeriza de manera convencional.

Después de llevar a cabo todo el protocolo de adhesión, se carga de resina de macrorrelleno el acetato que se elaboró en el modelo de yeso obtenido previamente, y que tiene un grosor de .020 mm, llevándose a la prepara-

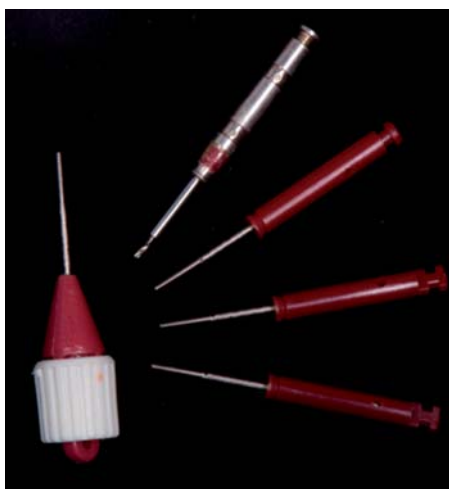

Figura 6. Fresa para realizar el orificio y los pines para insertarse en el orificio, para contrángulo de baja velocidad y el pin insertado en el aditamento, para colocarlo de forma manual.



Figura 7. Instrumento para realizar el doblez.



Figura 8. Premolar reconstruido. Sobre el modelo se fabrica el acetato .020 mm.

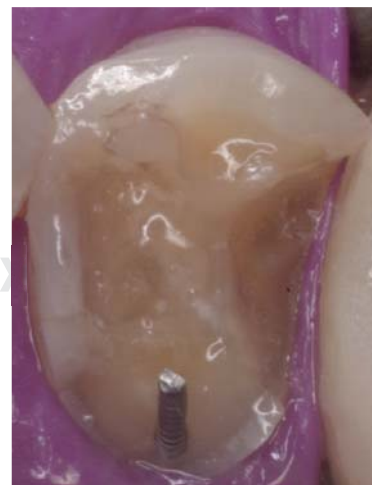


Figura 9. Pin insertado en la dentina de la cúspide palatina, con el doblez hacia el centro de la preparación. También se observa la colocación del liner en dentina más profunda.

ción del órgano dental a restaurar. El objetivo del acetato previamente seccionado y cargado de la resina es dejar una reconstrucción muy bien compactada (Figura 10).

Una vez polimerizada la resina, siguiendo las indicaciones del fabricante, se retira el acetato y los excedentes de resina, y el premolar está listo para llevar a cabo el tallado para recibir la corona, de acuerdo con la elección previamente planeada (Figura 11).

Se lleva a cabo el tallado para una corona convencional de metal porcelana, con chaflán y bisel. Se observa en la fotografía la preparación terminada, donde se puede ver la reconstrucción íntegra, sin desprendimiento del material y el pin incluido en la preparación (Figura 12).

En el presente caso, posterior a la preparación del muñón, al paciente le fue colocado un provisional de acrílico y se citó una semana después para que los tejidos gingivales se restablecieran. Se tomó la impresión que, en este caso en

particular, fue realizada mediante la técnica de impresión con cofias del Dr. Ripol. Se realizaron los procedimientos de laboratorio, para fabricar la corona metal cerámica y se procedió a cementar con un cemento autoadhesivo, después de valorar el ajuste, contactos y oclusión.

Finalmente se tomaron las fotografías finales del caso presentado (Figuras 13 y 14).

CASO CLÍNICO NÚM. 2

Se trata de un paciente masculino de 23 años de edad, que acudió por fractura en la cúspide lingual del premo-

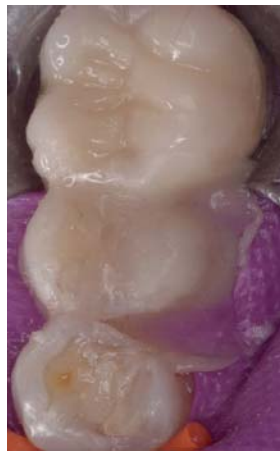

Figura 10.

Reconstrucción elaborada con el acetato y resina de macrorrelleno.

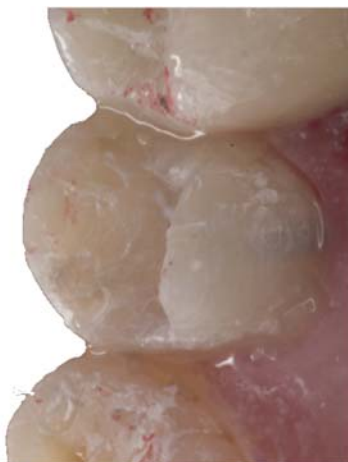

Figura 11.

Premolar reconstruido con resina después de colocar el pin.

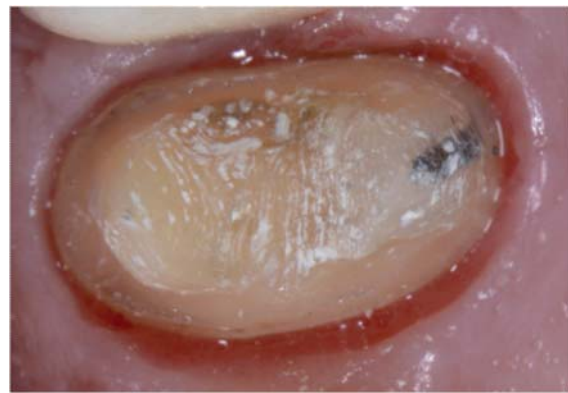


Figura 12. Tallado del premolar para recibir la corona metal porcelana.

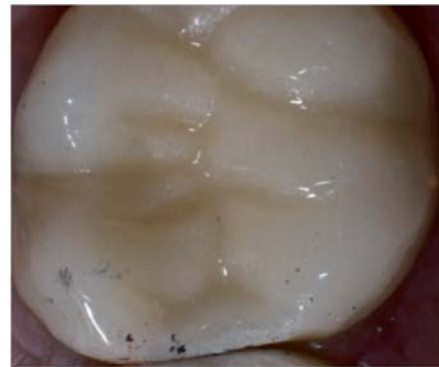

Figura 13.

Vista oclusal de la corona cementada.

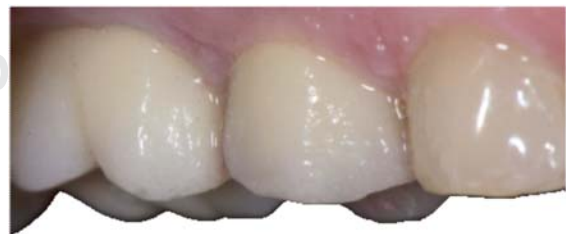

Figura 14. Vista vestibular de la corona vestibular.

lar inferior derecho. Menciona que tenía un *piercing* en la lengua y en un accidente automovilístico, pegó en el volante y el metal lo fracturó, por lo cual se presenta de forma inmediata en la oficina para solicitar la restauración.

Se realiza el diagnóstico por medio de radiografías, pruebas de vitalidad y profundidad de la fractura. El órgano dental no presentó fractura radicular, tuvo vitalidad y no existió comunicación con el tejido pulpar (*Figura 15*).

Siendo conservadores, no se pensó en elaborar una corona. Por el tipo de fractura que se presentó, no fue posible restaurarla con una restauración directa de metal o amalgama; tampoco fue posible colocar una restauración indirecta de algún compuesto resinoso o de porcelana, por lo que se pensó restaurarla con resina de nanorrelleno, pero colocando dos pines para retención mecánica, adicional a la adhesión. Este procedimiento es conservador y se evitara con ello una restauración invasiva.

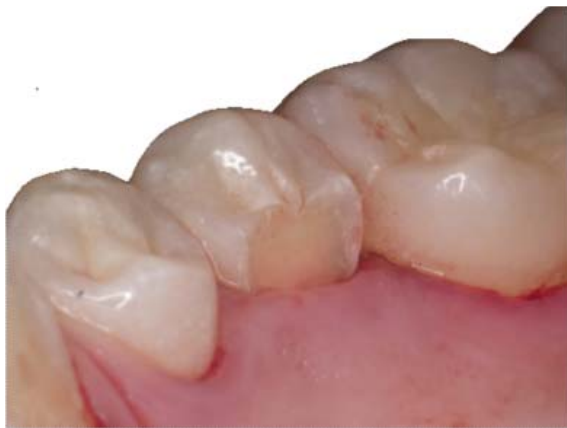

Figura 15. Premolar inferior con la fractura de la cúspide lingual.

Se procedió a realizar las perforaciones con la fresa de perforación de los orificios para recibir los pines, como se mencionó anteriormente, teniendo cuidado de no hacer perforaciones falsas y de dañar el periodonto o el tejido pulpar (*Figura 16*).

Después de realizar las perforaciones se procedió a introducir los pernos, con el contrángulo a baja velocidad. Al llegar a la profundidad de 2 mm automáticamente se fracturó el perno, lo cual nos indica que llegó al tope (*Figura 17*).

Al terminar de introducirlos, tuvimos que valorar la posición, sobre todo para observar que éstos quedaran dentro de la reconstrucción y lograr así una mejor retención. Una ventaja de los pines de titanio es que se pueden doblar (*Figura 18*).

Determinamos que podríamos lograr mejor retención mecánica si los doblamos hacia el centro del premolar,

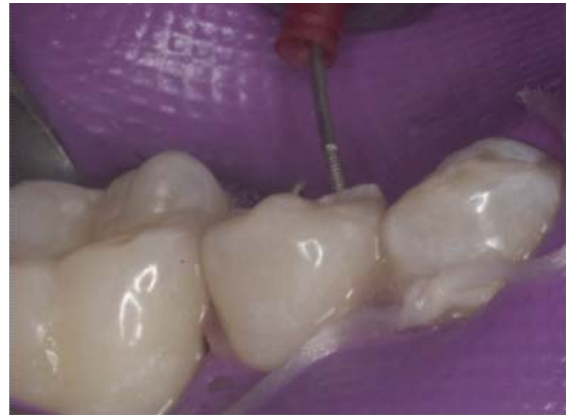

Figura 17. Introduciendo los pines en los orificios.

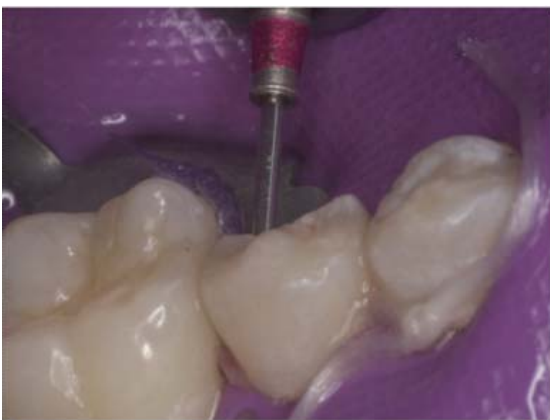

Figura 16. Elaboración de los orificios con la fresa maestra.

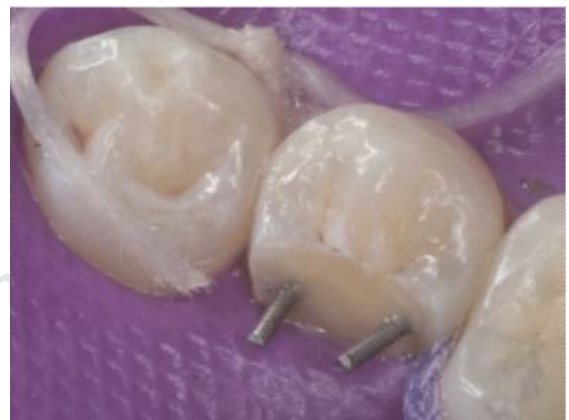

Figura 18. Se observa los pines en su lugar y se valora si hay que doblarlos.

con el instrumento incluido en el estuche, por lo que realizamos los dobleces de los dos pines y observamos que los podíamos unir. En este momento se llevó a cabo el procedimiento de adhesión, tal y como se mencionó para el caso clínico anterior (Figura 19).

Finalmente le fue colocada la resina de nanorrelleno en capas, hasta dejar lista la morfología y anatomía de la cúspide lingual, lo mejor posible. Se retiró el dique de hule y se valoró la oclusión para retirar algún contacto prematuro, terminar la anatomía y pulir la restauración, tal y como se pulen las resinas de nanorrelleno. El paciente presentó un poco de sangrado que se provocó con la fresas de terminado y el aislamiento del campo operatorio. Finalmente se logró una restauración funcional, de aspecto agradable y sobre todo muy conservadora (Figura 20).

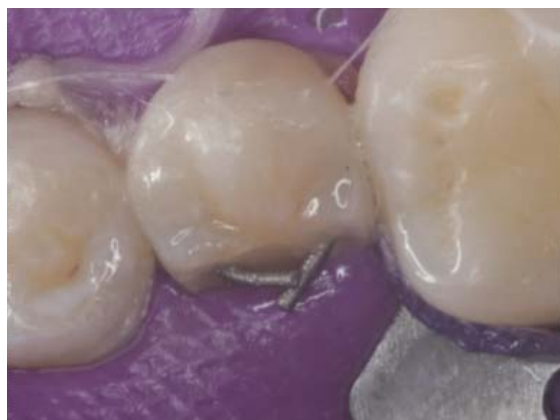

Figura 19. Dobleces de los pines y elaboración del procedimiento adhesivo.

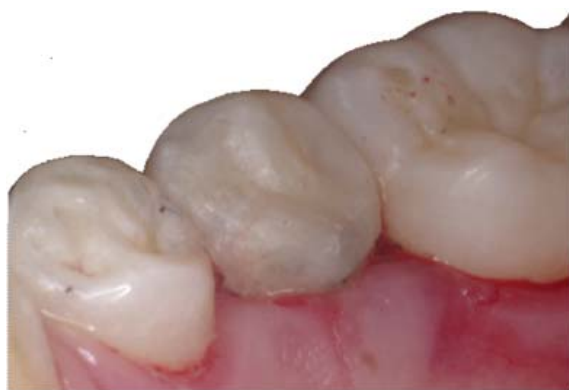

Figura 20. Premolar fracturado, mostrando la reconstrucción directa terminada con resina y dos pines.

DISCUSIÓN

Cuando se tiene pérdida de una o varias cúspides y gran cantidad de tejido dental, hay diferentes maneras de resolver estos casos. La manera más apropiada es a través de una restauración indirecta, pero hay ocasiones en las que esto no es posible por lo que es necesario recurrir a otras alternativas. Los pines brindan un andamio y una retención mecánica extra a los sistemas adhesivos de nuestras restauraciones.⁵⁴ Esto es algo controversial, ya que hay estudios que indican que los pines pueden disminuir la capacidad que tienen las resinas y las amalgamas para resistir a las fracturas.⁵⁵ Sin embargo, estudios más recientes indican que el uso de pines dan más resistencia a la fractura a las restauraciones que otras técnicas de retención mecánica, como el uso de retenciones mecánicas dentro de la preparación de la cavidad.⁵⁶

Los pines autorroscados o de anclaje roscado son los más utilizados, ya que dan más retención que los otros tipos de pines, y no requieren ningún tipo de cementación.⁴ De acuerdo con algunos autores, estos pines tienen la desventaja de que pueden causar líneas de fracturas y estrés en la dentina.^{25,26,57} Es recomendable, con el fin de evitar la elevación de la temperatura pulpar y disminuir la posibilidad de fracturas dentro de la dentina, usar bajas velocidades o usar inserción manual al introducir estos postes. En contraste a esto, Segović et al. señalan en su estudio que la técnica para introducir los postes no está relacionada con la presencia de las líneas de fractura en la dentina.⁵⁸

Otros autores mencionan que es más importante controlar el calor que se genera al colocar los postes, la cantidad de pines que se coloquen, el ángulo en el que se inserten los pines y la colocación con respecto a la unión amelodentinaria.⁵⁹

Este tipo de elementos retentivos ha entrado en desuso gracias al éxito que ha tenido la odontología adhesiva en las restauraciones directas. Se debe de tomar en cuenta que los pines se utilizaban cuando la odontología adhesiva no existía o no era muy usada. Si se combinan los beneficios que proveen ambos pueden otorgar restauraciones de mayor calidad, siempre y cuando se requiera el uso de los pines.⁵⁴ Cabe recordar que la mejor opción para la restauración de órganos dentales a los cuales les falta alguna cúspide o gran parte de tejido dental son las restauraciones indirectas. Tomando en cuenta lo anterior, hay situaciones clínicas en las que se recomienda usar los pines, ya que proveerán un andamio y retención extra a las restauraciones.

CONCLUSIONES

Siempre que nos disponemos a resolver un caso hay más de una opción para realizarlo, lo importante es saber cómo hacerlo de la manera correcta fundamentándonos en la base científica.

Los pines habían entrado en desuso, pero creemos en ciertas situaciones clínicas —si se usan de manera correcta y sumado a los materiales dentales actuales— pueden ser de provecho para obtener restauraciones con mayor retención y anclaje.

BIBLIOGRAFÍA

- Álvarez RP, Curbeira HE, Duarte ME, Peláez RY, Navarro SA. Propuesta de retención en cavidades complejas. *Rev Elec Ciencias Médicas en Cienf.* 2003; 1 (3): 13-17.
- Barrancos-Mooney J. *Operatoria dental*. 3a ed. Buenos Aires: Editora Interamericana; 1999. pp. 519-526.
- Birtcil RF, Venton EA. Extracoronal amalgam restorations utilizing available tooth structure for retention. *J Prosth Dent.* 1976; 35: 171-178.
- Going RE. Pin-retained amalgam. *J Am Dent Ass.* 1966; 73: 619-624.
- Markley MR. Pin reinforcement and retention of amalgam foundations and restorations. *J Am Dent Ass.* 1958; 56: 675-679.
- Mondelli J et al. Novo método para reconstruir dentes com cúspides enfraquecidas através de pinos horizontais engastados nas duas extremidades. *Rev Paul Odont.* 1984; 6: 18-27.
- Outhwaite WC, Garman TA, Pashley DH. Pin versus slot retention in extensive amalgam restorations. *J Prosth Dent.* 1979; 41: 396-400.
- Seng GF et al. Placement of retentive amalgam inserts in tooth structure for supplemental retention. *Gen Dent.* 1980; 28: 62-66.
- Shavell HM. The amalgapin techniques for complex amalgam restorations. *J Cal Dent Ass.* 1980; 8: 48-55.
- Burgess JK. Further considerations of the pinlay and pindledge brige abutments. *Dent Cosmos.* 1917; 59: 681-693.
- Black GV. *Médico dental*. Chicago: American Medical Association; 1978. pp. 45-67.
- Mondelli J, Vieira DF. Amalgam restorations. *J Prosthet Dent.* 1986; 20 (2): 140-149.
- Mac Pherson GM. Reinforced amalgam restorations. *J Amer Dent Ass.* 1983; 67 (5): 616-617.
- Imbery TA, Hilton TJ, Reagan JE. Retention of complex amalgam restorations using self-threading pins, amalga-pins and amalgabond. *Am J Dent.* 1995; 8 (1): 17.
- Barrancos-Mooney J. *Operatoria dental*. 3a ed. Buenos Aires: Editora Interamericana; 1999. pp. 691-717, 993-1000, 1091-1101.
- Moffa JP, Razzano MR, Folio J. Influence of cavity varnish on microleakage and retention of various pin-retaining devices. *J Prosth Dent Ass.* 1968; 20: 541-551.
- Markley MR. Pin retained and reinforced restorations and foundations. *Dent Clin North Am.* 1967; 229-244.
- Kogan FE, Zyman GF. Estudio comparativo de la adaptación de 3 sistemas prefabricados de postes endodónticos a la preparación del conducto. *Revista ADM.* 2004; 61 (3): 102-108.
- William WH, Moller RC. *Atlas de operatoria dental*. 3a ed. México, D.F.: Editorial El Manual Moderno; 1986. pp. 139-149.
- Dilts WE, Welk DA, Stovall J. Retentive properties of pin materials in pin-retained silver amalgam restorations. *J Am Dent Ass.* 1968; 77: 1085-1089.
- Moffa JP, Razzano MR, Doyle MG. Pins-A comparison of their retentive properties. *J Am Dent Assoc.* 1969; 78: 529-535.
- Leinfelder KF. Clinical performance of amalgams with high content of cooper. *Oper Dent.* 1980; 5: 125-130.
- Dilts WE. Cracking of tooth structure associated with placement of pins for amalgam restorations. *J Am Dent Ass.* 1970; 81: 387-391.
- Standlee JP et al. Analysis of stress distribution by endodontic posts. *Oral Surg.* 1972; 33: 952-960.
- May KN. Pin retained restorations. In: Sturdevant CM. *The art science of operative dentistry*. 2a ed. St. Louis: The C.V. Mosby Co; 1985.
- Boyde A, Lester KS. Scanning electron microscopy of self-threading pins in dentine. *Oper Dent.* 1979; 4: 56-62.
- Chan KC, Svare CW. Comparison of the dentinal crazing ability of retention pins and machinist's taps. *J Dent Res.* 1973; 52 (1): 178.
- Chan KC et al. Effect of various retention pin insertion techniques on dentinal crazing. *J Dent Res.* 1974; 53: 941.
- Bapna MS, Lugassy AA. Influence of gold plating of stainless steel pins on the tensile strength of dental amalgam. *J Dent Res.* 1971; 50: 846-849.
- Duperon DF, Kasloff Z. The effects of three types of pin son the tensile strength of dental amalgam. *J Can Dent Ass.* 1973; 39: 111-119.
- Mondeli J, Vieira DF. The strength of class II amagam restorations whit and without pins. *J Prosth Dent.* 1972; 28: 179-188.
- Welk DA, Dilts WE. Influence of pins on the compressive and transverse strength of dental amalgam and retention of pins in amalgam. *J Am Dent Ass.* 1969; 78: 101-104.
- Baratieri LN et al. *Operatoria dental*. Procedimientos preventivos y restauradores. Sao Paulo: Quintessence; 1993.
- Wing G. Pin retention amalgam restorations. *Aust Dent J.* 1965; 10: 6-10.
- Dilts WE, Mullaney TP. Relationship of pin location and tooth morphology in pin-retained silver amalgam restorations. *J Am Dent Ass.* 1968; 76: 1011-1015.
- Moffa JP, Courtade GL, Timmermans JJ. *Pins in restorative dentistry*. St. Louis: Mosby Co; 1971.
- Cecconi BT, Asgar K. Pins in amalgam: a study of reinforcement. *J Prosth Dent.* 1971; 26: 159.
- Steagel LL et al. Retenção de pinos rosqueados de aço inoxidável da dentina humana. *Rev Fac Odont (USP).* 1975; 13: 215-222.
- Durkowski JD et al. Effect of diameters of selfthreading pins and cannell locations on enamel crazing. *Oper Dent.* 1982; 7: 86-91.
- Baldissara P. Mechanical properties and *in vitro* evaluation. In: Ferrari M, Scotti R. *Fiber post. Characteristics and clinical applications*. Masson SPA. Milano: 2002.
- Oruc S, Tulunoglu Y. Fit of titanium and a base metal alloy metal-ceramic crown. *Journal Prosthetic Dentistry.* 2000; 83 (3): 314-318.
- Wataha J, Lockwood PE, Khajotia SS, Turner R. Effect of PH on release from dental casting alloys. *Journal Prosthetic Dentistry.* 1998; 80 (6): 691-698.
- Jan K, Youn S, Kim Y. Comparison of castibility and surface roughness of commercially pure titanium and cobalt-chromium denture frameworks. *J Prosthet Dent.* 2001; 86 (1): 93-98.
- Enciclopedia de ciencia y técnica. Tomo 13. *Titanio*. Barcelona: Salvat Editores S.A.; 1984.
- Akagi K, Okamoto Y et al. Properties of test metal ceramic titanium alloys. *Journal Prosthetic Dentistry.* 1992; 68 (3): 462-467.
- Classification system for cast alloys. Council on dental materials, instruments, and equipment. *JADA.* 1984; 109 (5): 766.

47. Swift EJ, Perdigo J, Heymann HO. Bonding to enamel and dentin: a brief story and state of the art. Quintessence International. 1995; 26 (2): 95-110.
48. Pether R. Atlas de profilaxis de la caries y tratamiento conservador. Barcelona: Salvat; 1990.
49. Guiza-Cristancho EH, Correales-Fonseca MA, Moreno-Rodríguez ID. Estudio del módulo de elasticidad para diferentes sistemas de postes por medio de fuerzas torsionales. Revista de la Federación Odontológica Colombiana. 2008; 71 (221): 10-18.
50. Espinosa R, Valencia R, Uribe M, Ceja I, Saadia M. Enamel desproteinization and its effect on the acid etching: an *in vitro* study. J Clin Pediatr Dent. 2008; 33 (1): 13-9.
51. Cedillo VJ, Espinosa FR, Valencia HR, Ceja AI. Adaptación marginal e hibridación de los adhesivos de autograbado. Estudio *in vivo*. Revista ADM. 2012; 69 (2): 76-82.
52. Mondelli RF. Conservative approach to restore the first molar with extensive destruction: A 30-month follow-up. Quintessence International. 2013; 44 (6): 385-391.
53. Kao E, Hart S, Johnston WM. Fracture resistance of four core materials with incorporated pins. International Journal of Prosthodontics. 1989; 2 (6): 569-578.
54. Tjan AH, Dunn JR, Lee JK. Fracture resistance of amalgam and composite resin cores retained by various intradental retentive features. Quintessence International. 1993; 24 (3): 211-217.
55. Webb EL, Straka WF, Phillips CL. Tooth crazing associated with threaded pins: a three-dimensional model. J Prosthet Dent. 1989; 61: 624-628.
56. Segović S, Ferk S, Anić I, Jukić S, Galić N, Sistić S. Changes in dentin after insertion of self-threading titanium pins with 3 methods: a scanning electron microscope pilot study. J Prosthet Dent. 2002; 87: 182-188.
57. Wassell RW, Smart ER, St. George G. Crowns and other extra-coronal restorations: cores for teeth with vital pulps. British Dental Journal. 2002; 192 (9): 499-508.
58. Magne P. Conservative restoration of compromised posterior teeth with direct composites: a 7 year report. Pract Periodontics Aesthet Dent. 2000; 12: 747-749.
59. Rocca G, Krejci I. Crown and post-free adhesive restorations for endodontically treated posterior teeth: from direct composite to endocrowns. European Journal of Esthetic Dentistry. 2013; 8 (2): 156-179.

Correspondencia:

Dr. José de Jesús Cedillo Valencia
Coyoacán Núm. 2790,
Col. Las Margaritas, 32300,
Cd. Juárez, Chihuahua, México.
E-mail: drcedillo@prodigy.net.mx